お口の状態は単に「むし歯」「歯周病」の問題にとどまりません。
体のなかで他の臓器と同じように血管や神経でつながり、相互に
影響を及ぼしているのです。

日ごろから、お口の状態も忘れずにチェックしましょう。

お口の状態が影響すると考えられるもの

- 誤嚥性肺炎
- 敗血症
- 脳膿瘍
- 悪性腫瘍
- 糖尿病
- 骨髄移植
- 妊娠・出産
- 人工呼吸器関連肺炎（VAP）
- 動脈硬化、虚血性心疾患、脳梗塞
- 感染性心内膜炎
- 手術後感染、縫合不全、肺炎
- 胃ろう造設

岐阜県歯科医師会
在宅歯科医療連携室

〒500-8486 岐阜市加納城南通り１丁目８番地
TEL：058-274-6116　FAX：058-276-1722
HP http://www.gifukenshi.or.jp
Mail renkeishitu@gifukenshi.or.jp

しゅうじゅつきこうくうきのうかんり

周術期口腔機能管理ってなに？

手術や放射線療法
化学療法を
受けられる方へ

岐阜県歯科医師会

周術期口腔機能管理とは

周術期とはがんなどの治療のために手術療法、化学療法、放射線療法などで**入院する期間と入院前後の期間を含めた一連の期間のことです。**

この期間に口腔状態を良好に保つことは、誤嚥性肺炎の予防や食べること、話すことなど口腔機能を維持することに役立ち、栄養状態悪化や精神的苦痛を軽減し、良好な治療効果を得るためにとても重要なことです。

周術期口腔機能管理とは、この周術期の口腔合併症を予防、緩和して良好な状態でのりきるために口腔状態を適切に管理することです。

口腔合併症の予防・緩和ケアで良好な治療効果を得るために

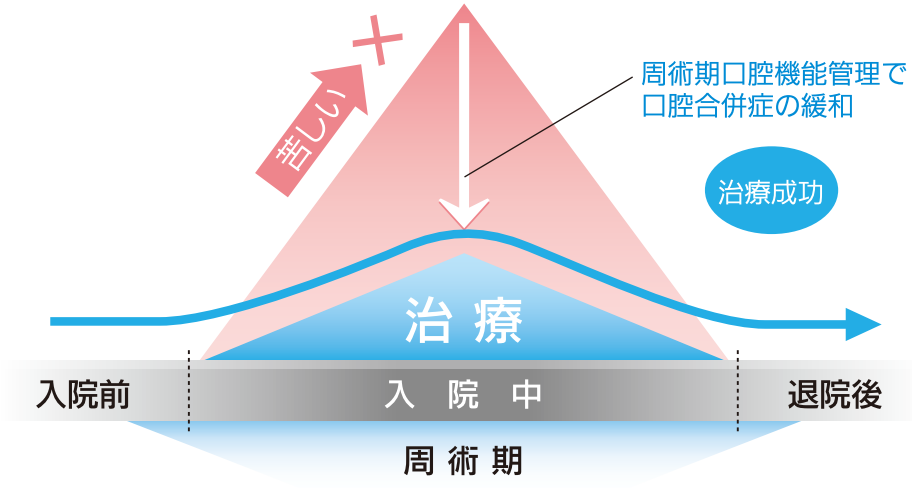

周術期口腔機能管理の実際

入院前

入院前に自宅からかかりつけ歯科医院などに周術期口腔機能管理のために受診します。

1. 口腔内の診察
2. 歯科疾患（むし歯・歯周病など）の治療
3. 歯みがき指導や歯石除去
4. 義歯清掃など

入院中

入院中は病院内で口腔機能管理をうけます。

1. 口腔内の診察
2. 歯みがき指導や歯石除去
3. 義歯清掃
4. 口腔粘膜炎の予防・治療
5. 摂食機能療法など

退院後

退院したら自宅からかかりつけ歯科医院などに口腔機能の回復、維持のために受診します。

1. 口腔内の診察
2. 歯科疾患（むし歯・歯周病など）の治療
3. 歯みがき指導や歯石除去
4. 義歯清掃
5. 摂食機能療法など

かかりつけ歯科医院で周術期口腔機能管理を受けられる場合は必ず手術等を受ける病院からの紹介状が必要です。

周術期と口腔の関係

周術期には、手術の痛みや傷、放射線治療、薬などの副作用で一時的に体力を消耗し全身の抵抗力（免疫力）の低下が起こります。

全身の抵抗力（免疫力）が低下すると普段であれば問題のないお口の細菌（歯周病起炎菌、カンジダ菌など）でも敗血症や肺炎など生命を脅かす病気を引き起こすことがあります。また、口の中においては抗がん剤治療や頭頸部への放射線治療で口腔粘膜炎が起き、痛みや味覚異常、口腔乾燥により食事をとることが困難になることがあります。また、歯周病など歯科の病気が急激に悪化するこもあり食事をとることへ悪影響を及ぼします。

がん治療による口腔合併症の予防に関する研究

〈頭頸部がん再建手術の術後合併症発症率の比較〉

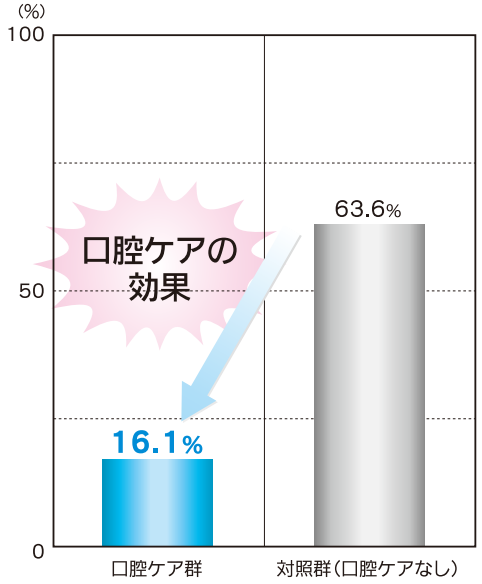

周術期に口腔ケアを実施することで術後合併症（手術創部感染、皮弁壊死、肺炎など）の発生率が低下。

口腔ケア

- お口の診察
- 歯石除去や歯みがき指導
- 口腔粘膜炎の予防・治療
- 義歯清掃　など

大田洋二郎：がん治療による口腔合併症の実績調査及びその予防法に関する研究。 厚生労働省がん研究報告集　2003

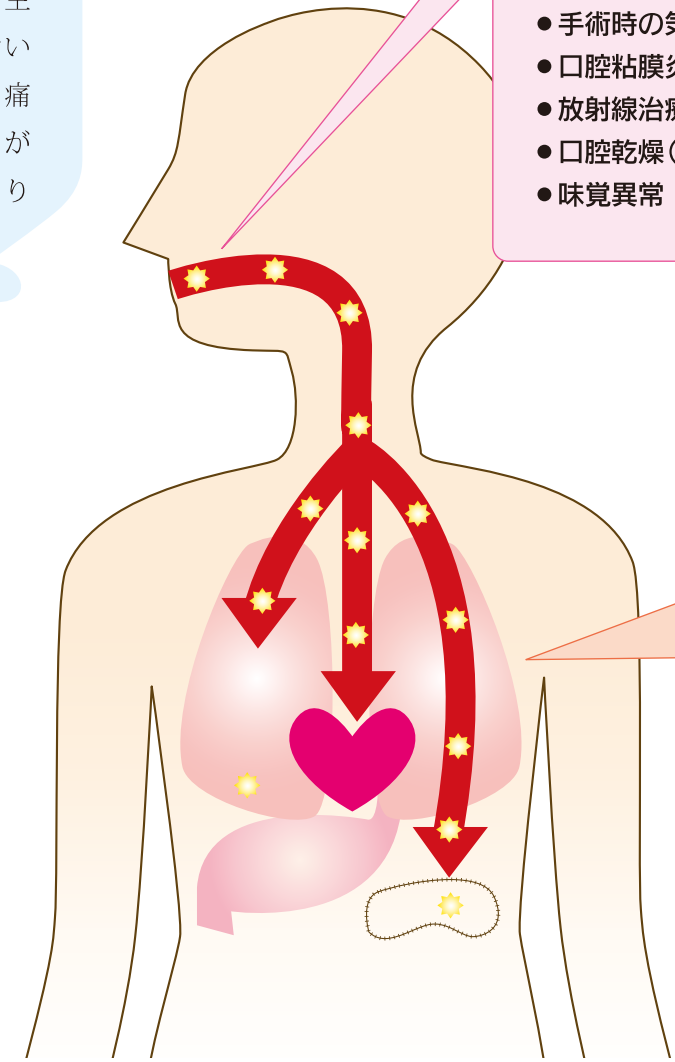

〈口腔内の問題〉

- **全身の抵抗力（免疫力）の低下による**
  歯性感染症の重症化
  （歯周病、根尖病変、智歯周囲炎など）
  口腔日和見感染症の発症
  （口腔カンジダ症、ウィルス性口内炎など）
- **手術時の気管内挿管による歯の破折や脱臼**
- **口腔粘膜炎**
- **放射線治療の副作用による顎骨骨髄炎**
- **口腔乾燥（ドライマウス）**
- **味覚異常**

口腔カンジダ症

〈全身の問題〉

口腔細菌が原因となる全身的な合併症

- 誤嚥性肺炎
- 人工呼吸器関連肺炎（VAP）
- 手術後感染、縫合不全、肺炎
- 敗血症
- 感染性心内膜炎

摂食障害による低栄養や全身状態の悪化

がん治療により口腔内副作用（口腔粘膜炎など）が起こる確率

抗がん剤治療を受ける患者さん	骨髄移植を受ける患者さん	頭頸部がんの放射線治療を受ける患者さん
40%	75%	100%

米国国立歯科頭蓋顔面研究所（NIDCR）より

口腔粘膜炎（こうくうねんまくえん）

抗がん剤治療や放射線治療でお口に発生する副作用の中で、最も頻度が高いのが口腔粘膜炎です。これは頬やくちびるの内側の粘膜が炎症を起こし、粘膜がはがれたりする症状をいいます。ひどくなると、のどの方まで広がる、出血する、痛みも強くなるなどして、口からほとんど食事をとることができなくなります。さらには、味を感じなくなったり、味が変わってしまったりします。

その結果、食欲がなくなり、体重が減り、全身の抵抗力が低下した状態になります。このような時期に、口の中の細菌の一部が粘膜炎のところから入り込み、細菌が全身に広がって発熱することもあります。こうなると、全身の感染のために、がん治療を中断しなければなりません。

口腔乾燥（こうくうかんそう）（ドライマウス）

抗がん剤治療や放射線治療で「口が渇く」、「口がネバネバする」といった口腔乾燥の症状は訴える症状の中で頻度が高いものの一つです。

その原因は、放射線治療や抗がん剤治療よって唾液腺が直接影響をうける他に、全身状態が低下した状態で、脱水状態であること、唾液分泌を抑制する薬の使用等、いくつもの因子が影響すると言われています。

口腔粘膜炎・口腔乾燥のトラブルを防ぎ、やわらげるために必要なこと

がん治療中の口腔ケアは患者さん自身によるセルフケアが大切です。目的は「痛みをやわらげること」と「粘膜の感染予防」の２つです。**口腔粘膜炎・口腔乾燥のトラブルを防ぎ、辛い症状を緩和するためにも、ぜひ、下記の４か条を行いましょう。**

下顎骨骨髄炎

下あごの骨に直接放射線が照射されることやビスフォスフォネート系製剤の副作用として、治療終了後数ヶ月から数年経過した後に骨髄炎を発症することがあります。強い痛みを伴うことが多く、歯がぐらついたり、頬が腫れ上がったりします。重症になると骨が壊死(えし)をおこしてしまうこともあります。

予防と治療

細菌感染が引き金となることも多く、予防のためには治療開始前からお口のケアが重要です。ビスフォスフォネート系製剤服用後やお口への放射線治療後は、歯を抜くなどの歯科治療をすると起こりやすくなるため、放射線治療をはじめる前に歯科治療を済ませておくことが大切です。

顎骨骨髄炎になってしまった場合の治療としては、洗浄や抗生物質の投与を行いますが、改善しない場合には傷んだ組織を取り除く治療やあごの骨を部分的に切除する治療が必要になることもあります。

歯科を受診するときは、必ずビスフォスフォネート系製剤による治療中や放射線治療中と伝えましょう。

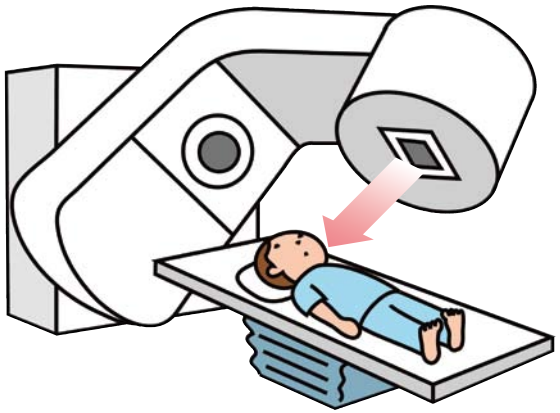

ビスフォスフォネートに関連した顎骨壊死(BRONJ)

近年は、ビスフォスフォネート系薬剤と呼ばれる薬剤と顎骨壊死との関連性が注目されています。ビスフォスフォネート系薬剤には、注射薬と内服薬があります。注射薬は悪性腫瘍(がん)の骨への転移、悪性腫瘍による高カルシウム血症、内服薬は骨粗鬆症に対する治療に用いられており、これらの病気に対して非常に有用ですが、まれに投与を受けている患者さんにおいて、顎骨壊死が生じたとの報告があります。

ビスフォスフォネート系薬剤による顎骨壊死は、典型的には歯ぐきの部分の骨が露出します。無症状の場合もありますが、感染が起こると、痛み、あごの腫れ、膿が出る、歯のぐらつき、下くちびるのしびれなどの症状が出現します。

ビスフォスフォネート系薬剤

注射薬として
- オンクラスト
- テイロック
- アレディア
- ビスフォナール
- ゾメタ　など

経口薬として
- ダイドロネル
- フォサマック
- ボナロン
- アクトネル
- ベネット　など

次の様な症状がみられた場合には、
放置せずに医師・歯科医師・薬剤師に連絡しましょう。

- 口の中の痛み、特に抜歯後の痛みがなかなか治まらない
- 歯ぐきに白色あるいは灰色の硬いものが出てきた
- あごが腫れてきた
- 下くちびるがしびれた感じがする
- 歯がぐらついてきて、自然に抜けた

免疫力が低下したときに問題となるお口の状態

歯　周　病

歯周病は、細菌の感染によって引き起こされる炎症性疾患です。歯と歯肉の境目（歯肉溝）の清掃が行き届かないでいると、そこに多くの細菌が停滞し（歯垢の蓄積）歯肉が「炎症」を起こして赤くなったり、腫れたりします（痛みはほとんどの場合ありません）。

そして、進行すると歯周ポケットと呼ばれる歯と歯肉の境目が深くなり、歯を支える骨（歯槽骨）が溶けて歯が動くようになり、最後は歯を抜くことになってしまいます。

歯肉は赤く腫れ、出血しやすい状態

歯の根元に付着した歯石

根尖病変（根尖性歯周炎）

歯の根の中に細菌が増殖すると体は免疫反応で対応します。感染が強い場合は比較的早期に腫れたり痛みが出たりしますが、多くは根の中の感染が弱い慢性的な刺激となることが多いため、体は内部に細菌が入ってこないように堤防のような防御帯を作ります。これが根の先にできる病気（根尖病変）です。根尖病変はエックス線写真では黒く写ります。

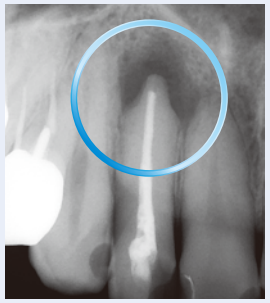

根尖病変のエックス線写真

根尖病変から歯肉に現れた排膿路（ろう孔）

歯垢とは

お口の中にはおよそ300～500種類の細菌が棲んでいます。この細菌がネバネバした物質を作り出し、歯の表面にくっつきます。これを歯垢（プラーク）と言い、粘着性が強いので、うがいをした程度では落ちません。

この歯垢（プラーク）1mgの中には10億個の細菌が棲んでいると言われ、むし歯や歯周病をひき起こします。

大量の歯垢が付着した重度の歯周病の状態



位相差顕微鏡で見た歯垢

歯の残根

むし歯で根だけになってしまった歯を残根と言います。この上に義歯（入れ歯）が覆いかぶさった状態になると自浄作用が低下し、不潔になるため周囲の歯肉に炎症が起きやすくなります。また、歯の根の中に細菌が感染して膿をもっている場合も多くみうけられます。

残根の周囲の歯肉が赤く炎症した状態

顎の骨に放射線があたるときは、大きな根尖病変を持つ歯や進行した歯周病の歯は、原則として治療前に抜歯します。
（可能ならば10日前までに抜歯する）